



CONCORSO PUBBLICO, PER TITOLI ED ESAMI, PER LA COPERTURA A TEMPO  
INDETERMINATO DI N. 1 POSTO DI DIRIGENTE BIOLOGO DI PATOLOGIA CLINICA – AREA  
DELLA MEDICINA DIAGNOSTICA E DEI SERVIZI

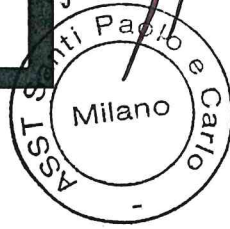
**PROVA PRATICA N. 1**

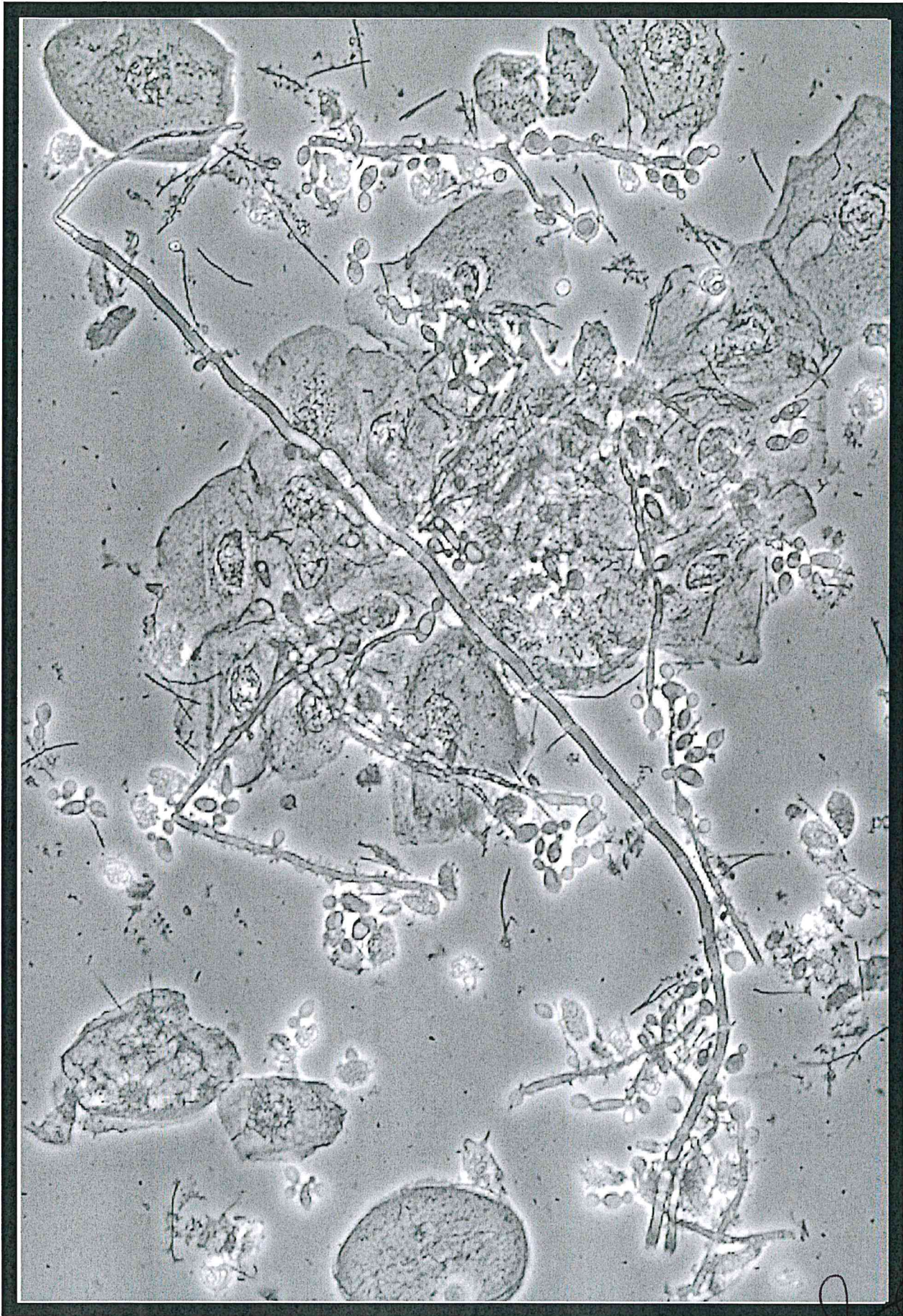
**SEDIMENTO URINARIO DI UNA DONNA IN GRAVIDANZA**

---

- **Esame di screening delle urine in una  
donna gravida con bruciore alla  
minzione.**

lee





**PROVA PRATICA N. 1 - SEDIMENTO URINARIO DI UNA DONNA IN GRAVIDANZA**

le  
SSST S. Paolo e Carlo  
Milano



CONCORSO PUBBLICO, PER TITOLI ED ESAMI, PER LA COPERTURA A TEMPO  
INDETERMINATO DI N. 1 POSTO DI DIRIGENTE BIOLOGO DI PATOLOGIA CLINICA –  
AREA DELLA MEDICINA DIAGNOSTICA E DEI SERVIZI

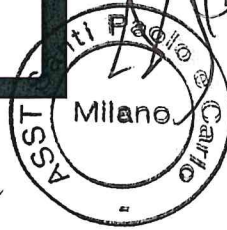**PROVA PRATICA N. 2**

**UOMO DI 40 ANNI DI RITORNO DALLO ZAMBIA**

---

- Uomo di 40 anni residente negli Stati Uniti si presenta in pronto soccorso con una storia di febbre da 5 giorni, brividi, nausea, vomito e mialgie. Riferisce di essere tornato in Italia da 2 settimane dopo essere stato in Zambia per 16 giorni.

lc





CONCORSO PUBBLICO, PER TITOLI ED ESAMI, PER LA COPERTURA A TEMPO INDETERMINATO DI N. 1 POSTO DI DIRIGENTE BIOLOGO DI PATOLOGIA CLINICA – AREA DELLA MEDICINA DIAGNOSTICA E DEI SERVIZI

**PROVA PRATICA N. 3 – UOMO DI 65 ANNI CON ASTENIA**

Uomo di 65 anni esegue uno screening richiesto dal suo medico di medicina generale. Il paziente non ha febbre, brividi o perdita di peso ma lamenta di sentirsi più stanco da qualche tempo. L'esame obiettivo non evidenzia epatosplenomegalia, né sono presenti linfonodi palpabili.

**Emocromo: Globuli Bianchi:** 67500/ $\mu$ L; **Hb:** 13,6 grammi/dL; **PLT:** 178000/ $\mu$ L;

**Granulociti Neutrofili (10%):** 6750/ $\mu$ L; **Linfociti (87%):** 58725/ $\mu$ L; **Monociti (1%):** 675/ $\mu$ L;

**Eosinofili (2%):** 1350/ $\mu$ L.

1. Quali sospetti diagnostici si possono formulare dopo aver considerato la descrizione del caso?

2. Quale è la vostra diagnosi dopo aver osservato le immagini?

3. Quali sono stati i criteri microscopici che vi hanno permesso di formulare la diagnosi?

A circular stamp from ASST Santi Paolo e Carlo, Milano, is present. The stamp contains the text 'ASST Santi Paolo e Carlo' around the perimeter and 'Milano' in the center. A large, stylized handwritten signature is written over the stamp, and another smaller signature is visible below it.

CONCORSO PUBBLICO, PER TITOLI ED ESAMI, PER LA COPERTURA A TEMPO  
INDETERMINATO DI N. 1 POSTO DI DIRIGENTE BIOLOGO DI PATOLOGIA

CLINICA – AREA DELLA MEDICINA DIAGNOSTICA E DEI SERVIZI  
**PROVA PRATICA N. 3 – UOMO DI 65 ANNI CON ASTENIA**

■ Uomo di 65 anni esegue uno screening richiesto dal suo medico di medicina generale. Il paziente non ha febbre, brividi o perdita di peso ma lamenta di sentirsi più stanco da qualche tempo. L'esame obiettivo non evidenzia epatosplenomegalia, né sono presenti linfonodi palpabili.

**Emocromo: Globuli Bianchi:** 67500/ $\mu$ L;

**Hb:** 13,6 grammi/dL;

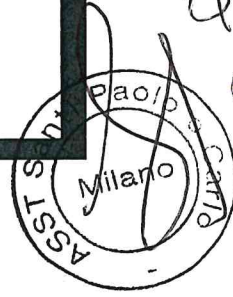**PLT:** 178000/ $\mu$ L;

**Granulociti Neutrofili (10%):** 6750/ $\mu$ L;

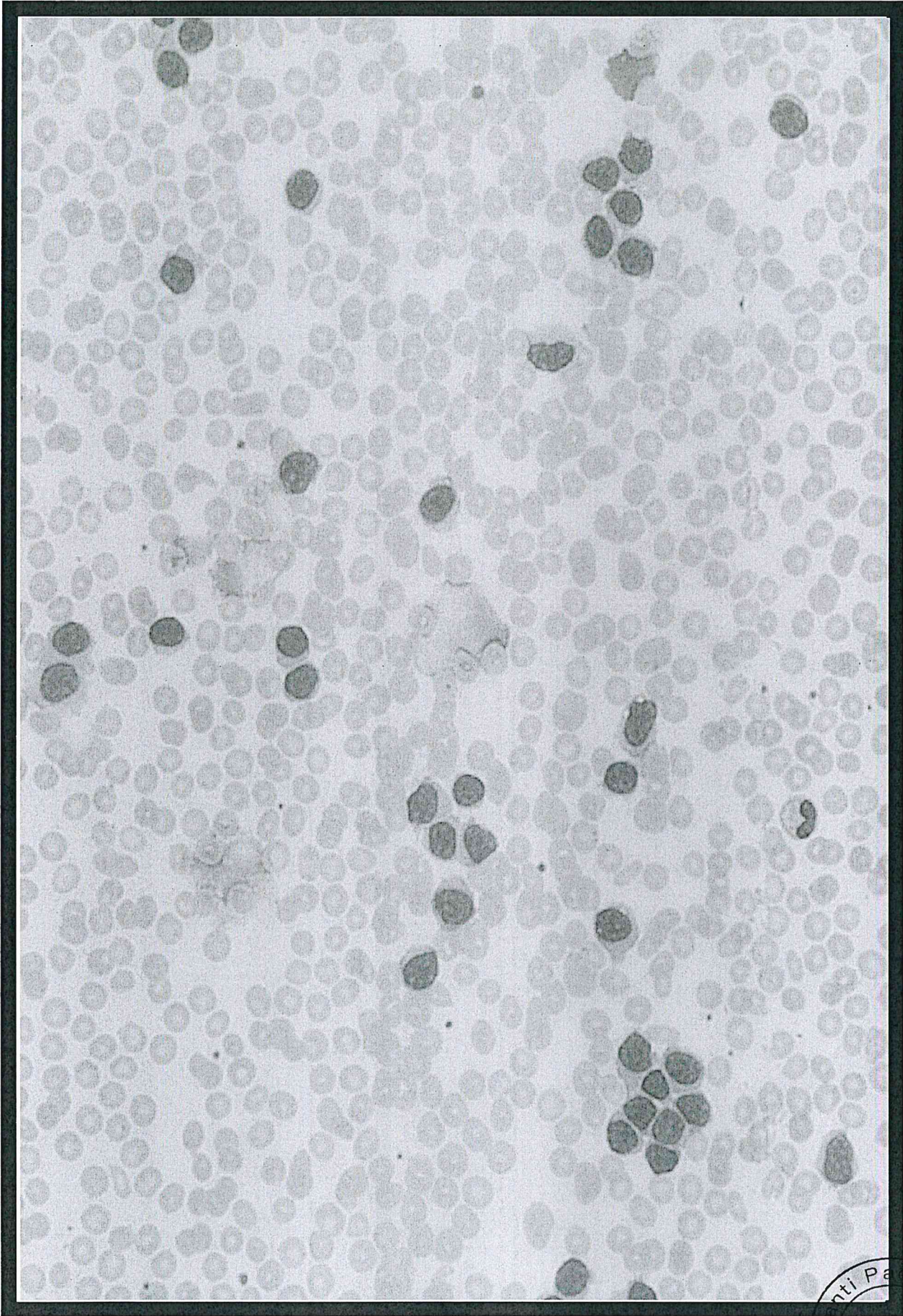
**Linfociti (87%):** 58725/ $\mu$ L;

**Monociti (1%):** 675/ $\mu$ L;

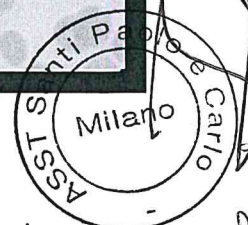
**Eosinofili (2%):** 1350/ $\mu$ L.







**Prova Pratica 3 – UOMO DI 65 ANNI CON ASTENIA**



*lu* *he*